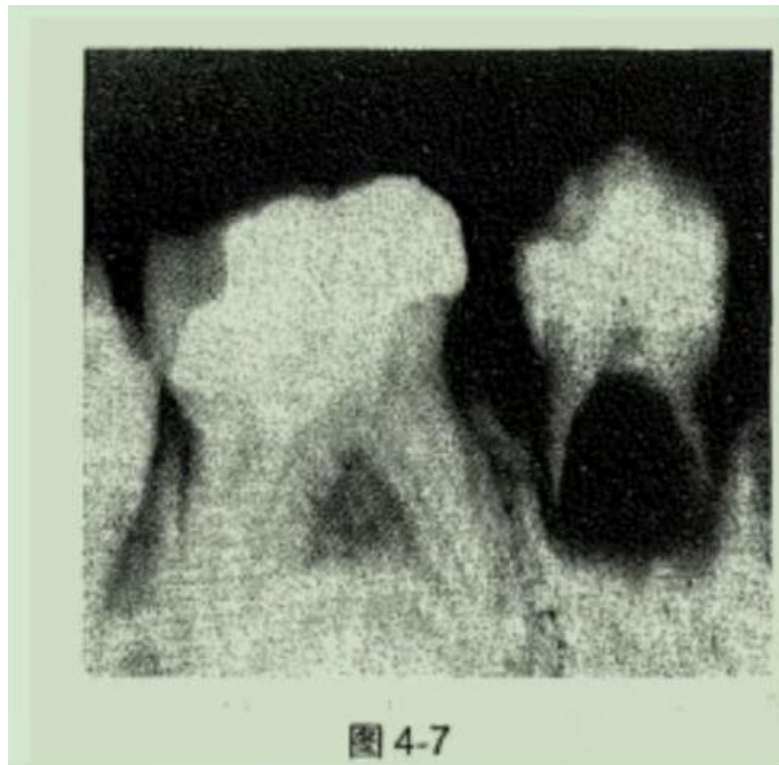


1.男，7岁。右下后牙松动1周，咬物不适。检查：
4 牙冠完整，无龋坏，叩痛(-)，松动Ⅰ度，X线片
见图4-7。4最可能的诊断是

- A.根尖周炎
- B.牙内吸收
- C.牙髓腔异常
- D.恒牙早萌
- E.牙齿固连



2. 腭裂常伴什么牙

- A. 新生牙
- B. 弯曲牙
- C. 融合牙
- D. 牙中牙
- E. 额外牙

3. 融合牙伴发的病变

- 4. 铸造支架的厚度
- 5. 舌杆下缘的厚度
- 6. 上颌窦提升术后二期种植手术间隔时间为?
- 7. 髁突弹响，活动义齿试戴该怎么调?
- 8. 锥形牙戴牙后脱了，怎么修复?
- 9. 嘴唇软骨样的是什么? 硬下甘还是树胶?
- 10. 哨音
- 11. 患者90岁右上3一度松动牙根在牙龈下4mm
- 12. 腭裂的是弯曲牙还是牙中牙?

13. 肠易激综合征
14. 第一磨牙伸长剩 1mm
15. 唾液的缓冲能力
16. 人体氟中饮用水氟浓度
17. 最常用酸性磷酸钠(APF)浓度
18. 桩长是根长的 ()
19. 根在根管内是根长的 ()
20. 左上前磨牙腭侧近中面选 ()
 - A. Gracey#5/6
 - B. Gracey#7/8
 - C. Gracey#11/12
 - D. Gracey#13/14
21. 拔牙后 2 年吸收速度趋于稳定, 剩余牙槽嵴的吸收将终生持续, 一般稳定在每年约 0.5mm 的水平。
21. 苯甲酸盐属于 ()
22. 先天性缺失常伴什么牙?
23. 前牙盖嵴式的接触方式
24. 固定义齿半固定桥定义
25. 支点线
26. (牙合) 堤确定合关系
27. RPA 卡环 A 是什么
28. 患者女, 38 岁, 右上后牙冷热不适疼痛 2 个月, 近 2 日夜间痛加重来就诊。检查 16 合面深洞龋洞未探穿, 冷测迟缓性疼痛, 牙髓活力测验无反应, 问诊断是什么
 - A. 急性牙髓炎
 - B. 慢性牙髓炎急性发作期
 - C. 慢性闭锁性牙髓炎
 - D. 急性根尖周炎
 - E. 可复发性牙髓炎