

封面：



更多资料欢迎加微信号，进群获取

金英杰医学  
JINYINGJIE.COM

技能真题

2019年6月15、16日

金英杰医学  
JINYINGJIE.COM

6月15日

第二站：橡皮章抽考，占10分

第六站：牙线、刷牙二抽一占3分



更多资料欢迎加微信号，进群获取

#### 病史采集：

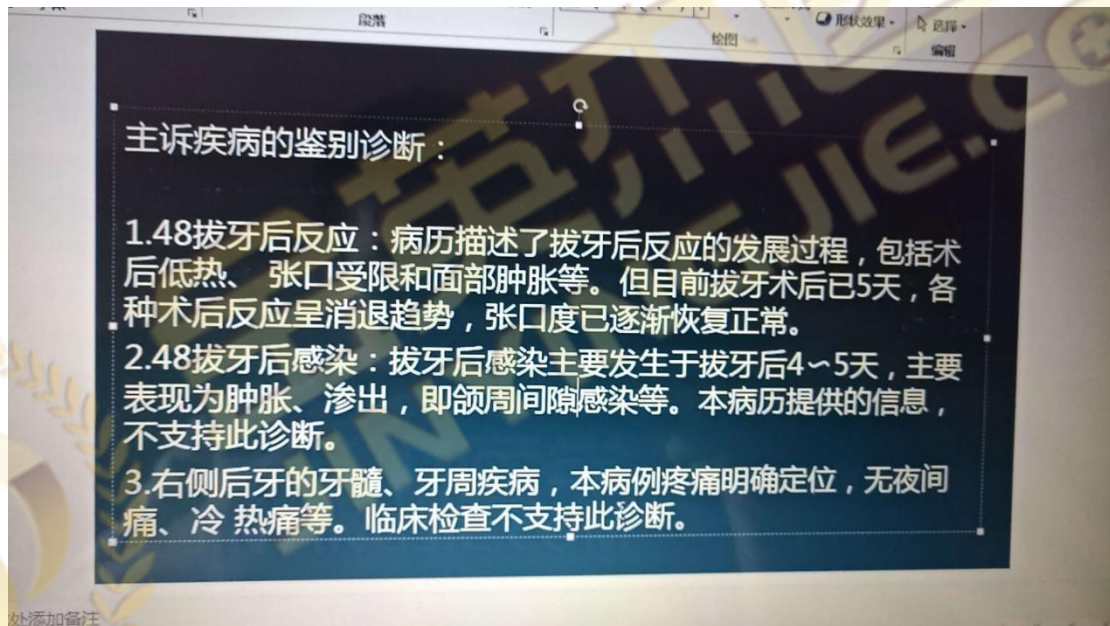
女，28岁，牙龈出血一年。

#### 病例分析：

主诉：拔牙三天，疼痛。

症状：拔牙窝空虚，有腐败臭味，剧烈疼痛，

口腔检查：左上5有充填体，有一张X线片：左上六远中远中邻面，有阴影（龋坏）。



#### 病史采集：

女，29岁，牙龈出血3个月

#### 病例分析：

7天前左下后牙区肿胀疼痛，吞咽困难，下颌下按压疼痛，张口5mm，后来两侧都肿，舌头被抬高，肿胀部位穿刺黄色浓液，左下七残根，叩痛俩加号，牙龈充血红肿，X线左下七根尖有透射

**诊断：口底多间隙感染，左下7根尖周炎**

#### 病史采集

下前牙松动两年

#### 病例分析

颧骨及面颊部刀砍伤两小时

**答题要点：脸被砍一刀，7厘米，诊断，右面部切割伤，先拍片，术前准备，补液，破伤风，得是全麻。（小黑屋原题）**

**病史采集:**

牙松动五个月

**病情分析:**

是一个外伤的 嘴唇有磕伤 左上一冠折漏髓 右上一牙震荡



新乡考站 第4, 5站 4号题

更多资料欢迎加微信号, 进群获取

**病史采集**

男 56岁 左侧舌 白色斑块

**病情分析**

男 18岁 右上1冠折漏髓 叩+松动+ 右上I 扣土 松- 全口牙石+前牙牙龈深 1-3MM

**病情分析**

主诉: 左下后牙持续疼痛三天

现病史: 患者三天前行左下后下拔除术, 口内有异味, 口服消炎药无效

检查: 体温 36.5 面部无肿胀, 无张口受限, 左下6有拔牙创, 有明显腐臭味, 左下5有充填体, 叩-, 温度测试同对照牙, 左上6D有墨侵状, 探+, 叩不适, 冷测迟钝, 热测敏感, 温度刺激去除后疼痛持续, x片显示左上6远中邻面龋坏及髓腔

**病史采集**

舌侧缘白色斑块 58岁 男性

**病史采集**

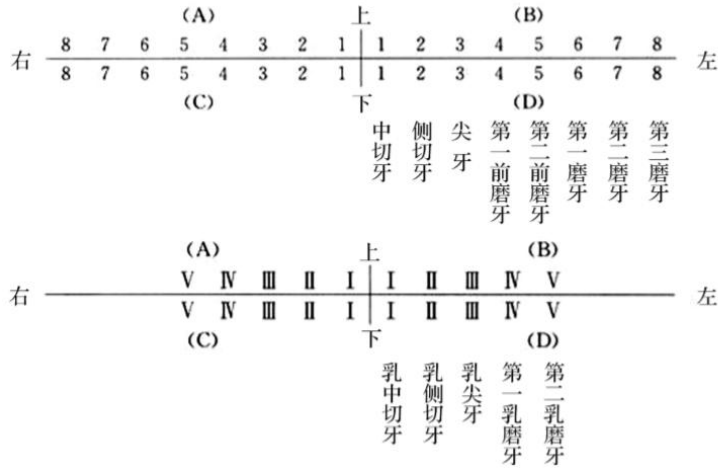
女, 34岁, 口腔溃疡 3个月

**病情分析**

男 32岁 冷热敏感 3个月, 无自发痛无肿胀。右下7远中邻合面龋洞探针敏感冷测敏感无自发痛无红肿, 左下6缺失, 右下5远中邻面龋洞探针硬达牙本质中成。

第二考站备牙部分考区指定牙位为C6, 为右下6

右上区又称为A区, 左上区又称为B区, 右下区又称为C区, 左下区又称为D区



更多资料欢迎加微信号，进群获取

### 病史采集

58 男 右侧舌侧缘白色斑块，1 月余

### 病例分析

三月前拔出左下 6.7 现牙龈丰满，检查，左下 4 中龋，嵌塞不适，冷热敏感

### 病例分析

男，19 岁，3 小时前面部外伤。吸气时疼痛。3 小时前一圆形钝器击伤，左上唇 0.6cm 圆形贯通伤，左 1 冠折穿髓，牙龈红肿，右 1 扣诊（土）一过性敏感，左二右二无扣痛，无松动。其余未见异常。无药物过敏史，无家族病史。

问：主诉疾病，诊断根据，鉴别诊断。患牙的治疗设计。

### 病史采集

全口义齿戴 3 天，黏膜压疼

### 病例分析

男。70 多岁，一年来右上唇侧溃疡。前 8 个月溃疡会好。但近三个月开溃疡面增大。一直不愈合。抽烟 54 年每天 2 包。检查溃疡面稍外翻。基底膜稍硬。溃疡面 2X3CM。无淋巴结肿大

### 病例分析

有图片 8 岁小孩前牙外伤 漏髓 非主诉 溃疡

### 病例分析

左面部阵发性针刺样痛，患者两年前曾口服卡马西平，现又出现疼痛，范围眶下，左颊部上下牙龈，左下 67 有充填物，边缘卡探针，全口牙结石+

主诉诊断：三叉神经痛，上颌支

非主诉诊断：左下 67 继发龋，全口慢性牙龈炎

助理。17 号

### 病史采集

左下颊部肿胀 3 天

### 病例分析

直播笔记（直播习题）

奋斗没有终点，任何时候都是一个起点

右上后牙治疗后求修复

检查：右下4远中合面大面积白色充填物。根充完善。叩诊一。无其他症状。左上1右上1近中呈浸墨状。叩诊一。x线片投射影像达牙本质浅层。牙垢+。

主诉疾病诊断和诊断依据

非主诉疾病诊断和诊断依据

主诉疾病治疗设计

其他口腔疾病治疗设计

6月16日



### 病史采集

更多资料欢迎加微信号，进群获取

男25岁，张口受限五天。

女29岁，牙龈自发出血4天。

男43岁，牙齿松动5个月。

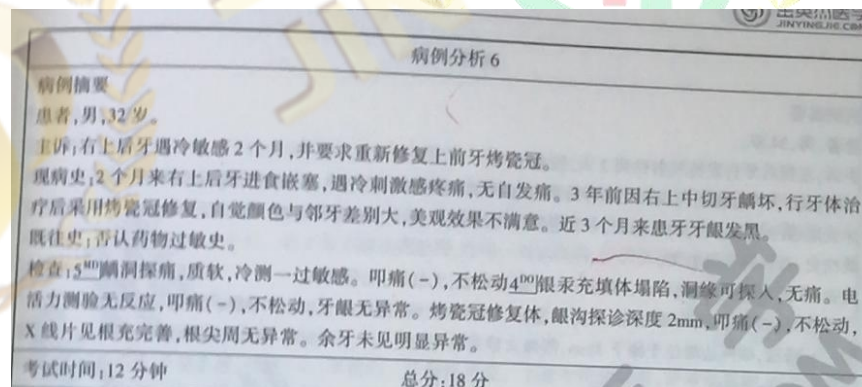
下颌角肿痛三天

后牙肿痛

男，右侧舌缘白色斑块

### 病例分析

考官手册原题



病例分析，山东省口腔这边，下前牙松动五个月，病例分析，男19岁，外伤三小时，金属锐器所致。左侧上唇贯通，渗血，左上中切牙冠折露髓，右上1叩诊不适，松动一度，侧切牙叩诊正常。

患者左上前牙持续性胀痛，有伸长感，松动不敢咬合。左上后牙有咬物痛。检查有左上1DL龋损质软，无探痛，冷热测正常。左上2ML龋损，叩痛++，松动一度还是二度，无叩痛，无波动感。左上7冠完整，冷热正常，远中叩诊有脓液流出，左上8低位

牙出血三个月，前牙探诊深度3-4 后牙探针深度4-6 X线牙槽骨以后根尖1/3 右舌腹部白色斑块，不能擦试，无触痛

义齿松动，咀嚼无力一年 上下He8到8缺失，上颌牙槽嵴丰满，下颌牙槽嵴低平，上下颌牙咬合面磨耗，面下1/3低，口角下垂，实验室检查：涂片见菌丝及孢子， 1.疾病的诊断 2.非主诉疾病的诊断 3.旧义齿存在的问题 4.疾病治疗

男，右侧眶下区肿胀，前庭沟变浅，查右上5边缘墨浸庄，根尖肿胀，叩痛，牙髓无活力。

上颌磨牙后区牙龈肿胀，有瘻管，牙周袋深度6-7，跟分叉暴漏，温度测试同对照牙，舌尖10于个小溃疡，两周余疼痛。

主诉、上门牙酸软痛、左下后牙要求修复， 检查：11、12切状、微黄色，探诊硬、刺激去除后疼痛立即消失，有图片，牙龈4mm，左下6缺失，左下7合面可见充填体，冠5mm，根管治疗完善，根尖未见影阴，有牙片，

患者男18岁，骑自行车不慎左上1冠折露髓，叩痛明显++，右上2叩痛不明显。全口牙石+牙龈红肿,探诊1~3mm



更多资料欢迎加微信号，进群获取